



Pengaruh Ekstrak Daun Kenikir (*Cosmos caudatus*) pada Histopatologi Hepar Tikus Putih (*Rattus norvegicus*) Induksi Aspirin

Effect of Kenikir Leaf Extract (*Cosmos caudatus*) on Liver Histopathology in Aspirin-Induced Male Rats (*Rattus norvegicus*)

Sapna Ayunda*, Husnarika Febriani, & Syukriah

Program studi Biologi, Fakultas Sains dan Teknologi, Universitas Islam Negeri Sumatera Utara, Medan, Indonesia

Abstrak

Aspirin merupakan salah satu obat antiinflamasi nonsteroid (OAINS) yang sering digunakan, namun penggunaan jangka panjang dan dosis tinggi dapat merusak fungsi dan struktur hati. Untuk mengurangi efek samping aspirin, daun kenikir (*Cosmos caudatus*) digunakan sebagai alternatif pengobatan. Penelitian ini bertujuan untuk mengevaluasi efek pemberian ekstrak daun kenikir terhadap kerusakan hati akibat aspirin, baik secara morfologis maupun histopatologis. Sebanyak 25 ekor tikus putih jantan dibagi menjadi 5 kelompok: KN (kontrol), KP (aspirin 200 mg/kg BB selama 10 hari), P1 (aspirin + ekstrak kenikir 700 mg/kg BB selama 14 hari), P2 (aspirin + ekstrak kenikir 800 mg/kg BB selama 14 hari), dan P3 (aspirin + ekstrak kenikir 900 mg/kg BB selama 14 hari). Analisis kerusakan sel hati dilakukan dengan metode skoring dan histomorfometri, serta diuji menggunakan ANOVA satu arah dan uji Duncan. Hasil menunjukkan bahwa ekstrak daun kenikir berpengaruh signifikan terhadap perbaikan morfologi dan histopatologi hati tikus yang diinduksi aspirin, termasuk pada degenerasi parenkim, degenerasi hidropik, dan nekrosis. Dosis paling efektif adalah 800 mg/kg BB, yang juga memperbaiki diameter vena sentralis dan lebar sinusoid hati.

Kata Kunci: Aspirin; Hati; Daun Kenikir (*Cosmos caudatus*)

Abstract

Aspirin is one of the most commonly used nonsteroidal anti-inflammatory drugs (NSAIDs); however, long-term use and high doses can damage liver function and structure. To reduce aspirin's side effects, kenikir leaves (*Cosmos caudatus*) are used as an alternative treatment. This study aims to evaluate the effects of kenikir leaf extract on liver damage caused by aspirin, both morphologically and histopathologically. A total of 25 male white rats were divided into 5 groups: KN (control), KP (aspirin 200 mg/kg BW for 10 days), P1 (aspirin + kenikir extract 700 mg/kg BW for 14 days), P2 (aspirin + kenikir extract 800 mg/kg BW for 14 days), and P3 (aspirin + kenikir extract 900 mg/kg BW for 14 days). Liver cell damage was analyzed using scoring and histomorphometry methods, followed by one-way ANOVA and Duncan's test. The results showed that kenikir leaf extract significantly improved the morphology and histopathology of rat livers induced by aspirin, including parenchymal degeneration, hydropic degeneration, and necrosis. The most effective dose was 800 mg/kg BW, which also improved the diameter of the central vein and the width of the liver sinusoids.

Keywords: Aspirin; Liver; Kenikir Leaves (*Cosmos caudatus*)

How to Cite: Ayunda, S., Febriani, H., & Syukriah. (2024). Pengaruh Ekstrak Daun Kenikir (*Cosmos caudatus*) pada Histopatologi Hepar Tikus Putih (*Rattus norvegicus*) Induksi Aspirin. *Jurnal Ilmiah Biologi UMA (JIBIOMA)*, 6(2) 2024: 134-141

*E-mail: sapna.avunda.2899@gmail.com

ISSN 2722-9777 (Online)



PENDAHULUAN

Aspirin merupakan golongan asam salisilat yang bekerja dengan menghambat kerja enzim sikloosigenase (COX) yaitu isoenzim sikloosigenase-1 (COX-1) dan isoenzim sikloosigenase-2 (COX-2) dengan menghambat prostaglandin. Prostaglandin berperan sebagai mediator pada timbulnya rasa sakit dalam proses patologis (Palupi, 2017). Aspirin aman digunakan pada dosis rendah namun mempunyai efek samping apabila digunakan pada dosis tinggi dalam jangka waktu yang panjang (Kumar *et al.*, 2019). Efek samping aspirin dapat berdampak pada beberapa sistem organ salah satunya yaitu hepar. Aspirin jika masuk ke dalam tubuh pertama kali akan dibawa menuju sistem pencernaan kemudian diproses di dalam lambung, lalu aspirin akan diabsorpsi dengan baik pada usus halus. Aspirin yang diabsorpsi tersebut akan dibawa oleh aliran darah vena serta masuk ke dalam hepar melalui vena porta untuk di detoksifikasi oleh hepar. Proses detoksifikasi pada hepar terjadi secara dua proses, proses 1 atau bagian pertama yaitu proses dimana toksin diubah dalam bentuk yang larut lemak. Lemak akan bertugas mengikat toksin yang masuk ke dalam tubuh, sehingga toksin tersebut harus dilepaskan terlebih dahulu dari jaringan lemak. Proses 2 atau bagian kedua yaitu proses dimana pada proses ini toksin diubah menjadi bentuk yang dapat larut di dalam air agar toksin mudah dikeluarkan melalui saluran usus dan urin. Jika aspirin melebihi jumlah maksimal akan mengakibatkan hepar bekerja lebih keras atau berat yang dapat menyebabkan kematian pada sel hepar. Kerusakan yang dialami pada hepar atau nekrosis pada hepatosit 19 mengakibatkan terjadinya pelepasan SGPT secara intraseluler ke dalam darah (Hayong *et al.*, 2019).

Menurut Charles *et al.*, (2018) konsumsi aspirin dengan dosis lebih dari 70 mg/kg dapat mengakibatkan penurunan berat badan. Sedangkan, pada pemberian aspirin dengan dosis tinggi 140 mg/kg dapat menyebabkan hepatotoksik dan perubahan yang signifikan pada histopatologi hepar. Dalam penelitian lainnya pemberian aspirin pada dosis 70 mg/kg dilaporkan menunjukkan adanya kerusakan hepar. Kerusakan yang ditemukan meliputi hipertrofi pada hepatosit, dilatasi pada sinusoid, piknotik dan vakuolisasi (Keer, 2010). Berdasarkan hasil penelitian sebelumnya yang telah dilakukan oleh Charles *et al.*, (2018) yang menyatakan bahwa sebaiknya konsumsi aspirin dalam jangka panjang dihentikan karena dapat menyebabkan perubahan histologis yang signifikan pada hepar.

Tanaman kenikir (*Cosmos caudatus*) adalah salah satu jenis sayuran yang banyak dikonsumsi oleh masyarakat Indonesia. Studi sebelumnya mengenai kandungan senyawa fitokimia dari daun kenikir yang diekstrak dengan pelarut lainnya menunjukkan adanya kandungan senyawa aktif seperti, flavonoid, saponin, terpenoid, alkaloid, tanin dan minyak atsiri (Sarihati *et al.*, 2020). Daun kenikir segar mengandung total fenol sebesar 1,52 mg GAE/g dan kadar flavonoid 143 mg/100g dengan kandungan flavonoid jenis kuersetin paling tinggi yaitu 51,3 mg/100 g (Irwan *et al.*, 2017). Berdasarkan data dari Natural Product Alert menyatakan bahwa bioaktivitas kuersetin sangat luas, diantaranya yaitu sebagai antioksidan, antibakteri, antiderma, antifungal, antiinflamasi, antitumor, antiviral dan sebagainya (Graefe *et al.*, 2001). Kandungan polifenol yang terdapat di dalam ekstrak daun kenikir yang mengandung flavonoid yang didominasi oleh kuersetin berperan sebagai antiinflamasi (Sarihati, 2020). Flavonoid berperan sebagai antiinflamasi bekerja dengan menghambat kerja enzim xantin oksidase dan *Nicotinamide Adenine Dinucleotide Phosphate* (NADPH) oksidase, serta mengkelat logam (Fe^{2+} dan Cu^{2+}) sehingga dapat mencegah reaksi redoks yang dapat menghasilkan radikal bebas (Hardisusanto *et al.*, 2016).

METODE PENELITIAN

Penelitian ini dilakukan dari September hingga November 2021. Ekstraksi dan uji kadar flavonoid daun kenikir (*Cosmos caudatus*) dilakukan di Laboratorium Farmasi USU, sedangkan skrining fitokimia di Laboratorium Kimia Organik FMIPA Universitas Sumatera Utara (USU). Pemeliharaan dan perlakuan hewan coba berlangsung di Laboratorium Biologi Fakultas Sains dan Teknologi UINSU Medan, dan preparat histopatologi hepar tikus dibuat serta diamati di Laboratorium Patologi Balai Veteriner Medan.

Penelitian ini menggunakan rancangan acak lengkap (RAL) dengan 25 tikus jantan yang dibagi menjadi lima kelompok perlakuan, yaitu KN (Kontrol Negatif), KP (Kontrol Positif dengan aspirin 200 mg/kg BB selama 10 hari), P1, P2, dan P3 dengan perlakuan aspirin dan ekstrak daun kenikir dosis bertingkat. Ekstrak daun kenikir dibuat melalui proses maserasi dalam etanol 96%, diikuti pemekatan dengan rotary evaporator.

Tikus dianestesi sebelum pembedahan, diikuti pengambilan organ hepar untuk preparasi histologi. Pemeriksaan histopatologi dilakukan di bawah mikroskop dengan perbesaran 400 kali, sementara pengamatan morfologi hepar dilakukan secara visual.

Data dianalisis menggunakan uji ANOVA dan uji Duncan untuk melihat perbedaan signifikan.

HASIL DAN PEMBAHASAN

Pengaruh Pemberian Ekstrak Daun Kenikir (*Cosmos caudatus*) Terhadap Morfologi Hepar Tikus Putih (*Rattus norvegicus*) Yang Diinduksi Aspirin

Gambaran morfologis hepar tikus putih (*Rattus norvegicus*) dapat dilihat dari pemberian aspirin dan pemberian ekstrak daun kenikir (*Cosmos caudatus*) menunjukkan adanya perbedaan antara kelompok kontrol dan perlakuan. Berdasarkan pengamatan secara morfologis hepar tikus putih (*Rattus norvegicus*) pada kelompok KN yang diberi pakan dan minum hepar berwarna merah kecoklatan dengan permukaan yang halus dan tidak berbintik. Sedangkan pada kelompok KP yang diinduksi aspirin 200 mg/kg BB hepar berwarna merah pucat dengan permukaan sedikit kasar serta terdapat bitnik-bintik kecil disekelilingnya, pada kelompok P1 yang diinduksi aspirin 200 mg/kg BB dan ekstrak daun kenikir (*Cosmos caudatus*) 700 mg/kg BB berwarna merah kecoklatan dengan permukaan yang halus dan tidak berbintik, pada kelompok P2 yang diinduksi aspirin 200 mg/kg BB dan ekstrak daun kenikir (*Cosmos caudatus*) 800 mg/kg BB memiliki warna hepar berupa merah kecoklatan dengan permukaan yang halus serta tidak berbintik dan pada kelompok P3 yang diinduksi aspirin 200 mg/kg BB dan ekstrak daun kenikir (*Cosmos caudatus*) 900 mg/kg BB hepar berwarna merah kecoklatan dengan permukaan yang halus dan tidak berbintik.

Hal ini dapat disimpulkan bahwa kelompok kontrol negatif dan kelompok perlakuan sama- sama memiliki warna hepar merah kecoklatan serta permukaan yang halus dan tidak berbintik. Sedangkan, kelompok kontrol positif memiliki perbedaan yaitu warna hepar merah pucat serta permukaan sedikit kasar dan berbintik. Hal ini sejalan dengan penelitian Prasetiawan *et al.*, (2015) menyatakan bahwa morfologi hepar normal yaitu memiliki warna berupa merah kecoklatan sedangkan hepar abnormal yaitu memiliki warna hepar berupa pucat dengan permukaan berbintik. Menurut Robbins *et al.*, (1992) menyatakan bahwa hepar normal yaitu berwarna coklat serta memiliki permukaan yang rata dan halus, sedangkan hepar yang abnormal terjadi perubahan pada warna dan permukaan yang kasar dan berbintik.

Perubahan warna yang terjadi pada kelompok kontrol dan kelompok perlakuan adalah salah satu parameter dari uji toksisitas pada organ yang diamati yang dapat memberikan informasi mengenai efek toksik pada organ tersebut. Perubahan morfologi pada hepar dapat diamati berupa perubahan warna dan permukaan hepar. Menurut Maulida (2013) perubahan yang terjadi pada gambaran morfologi yang terlihat pucat dikarenakan terjadinya permeabilitas yang tinggi sehingga terjadi peningkatan cairan di dalam sel yang menyebabkan organ yang akan diamati memiliki warna pucat seperti pada kelompok positif (KP). Menurut

Neimkhum (2021) menyatakan bahwa dosis bertingkat atau berbeda pemberian ekstrak daun kenikir berpengaruh terhadap kondisi morfologi hepar. Hal ini menunjukkan bahwa ekstrak etanol daun kenikir mempunyai aktivitas antioksidan yang dapat melindungi organ dari stress oksidatif akibat radikal bebas.

Pengaruh Pemberian Ekstrak Daun Kenikir (*Cosmos caudatus*) Terhadap Histopatologi Hepar Tikus Putih (*Rattus norvegicus*) yang diinduksi Aspirin

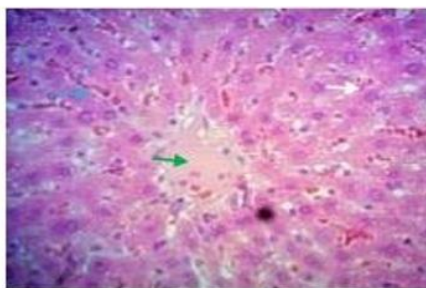
1. Tingkat Kerusakan Sel Hepar

Histopatologi hepar merupakan kerusakan pada struktur jaringan normal (histologi) pada hepar yang diakibatkan oleh paparan zat toksik (Maulina, 2018). Hasil pengamatan yang telah dilakukan terdapat beberapa tingkat kerusakan pada hepatosit tikus putih (*Rattus norvegicus*) yang diberi ekstrak daun kenikir selama 14 hari pada kelompok kontrol dan kelompok perlakuan. Hasil perbandingan kelompok kontrol dan kelompok perlakuan yang mengalami perubahan dapat dilihat pada tabel di bawah ini:

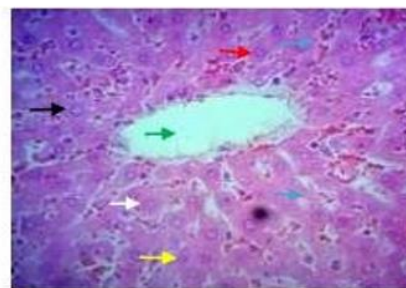
Tabel 1. Rata-rata Tingkat Kerusakan Sel Hepar

Kelompok	Normal	Degenerasi Parenkim	Degenerasi Hidropik	Nekrosis
KN	100,0±0,000 ^e	0,000±0,000 ^a	0,000±0,000 ^a	0,000±0,000 ^a
KP	2,000±1,581 ^a	53,60±12,11 ^d	79,80±10,52 ^e	175,2±13,68 ^d
P1	73,40±5,123 ^c	14,80±3,03 ^b	26,40±3,91 ^c	40,80±7,15 ^b
P2	84,40±5,504 ^d	7,20±3,89 ^{a b}	13,80±5,84 ^b	30,40±9,63 ^b
P3	58,80±5,263 ^b	23,60±5,17 ^c	32,16±4,02 ^d	62,40±6,06 ^c

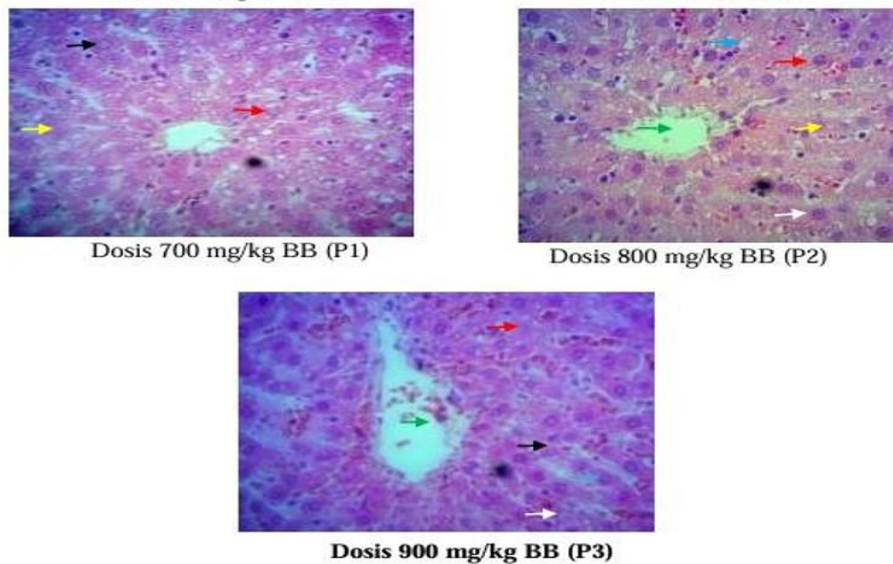
Keterangan: SD: standar deviasi, dalam kolom yang sama; KN: tanpa perlakuan, KP: Aspirin 200 mg/kg BB, P1: Aspirin 200 mg/kg BB + Ekstrak Daun Kenikir 700 mg/kg BB, P2: Aspirin 200 mg/kg BB + Ekstrak Daun Kenikir 800 mg/kg BB, P3: Aspirin 200 mg/kg BB + Ekstrak Daun Kenikir 900 mg/kg BB. Angka yang diikuti notasi (a, b, c, d) huruf yang berbeda pada satu kolom menunjukkan perbedaan nyata.



Kontrol Negatif (KN)



Kontrol Positif (KP)



Gambar 1. Histopatologi Hepar Tikus Putih dengan Pewarnaan HE (Hematoxylin-Eosin) dengan perbesaran 400x. Keterangan: KN: tanpa perlakuan, KP: Aspirin 200 mg/kg BB, P1: Aspirin 200 mg/kg BB + Ekstrak Daun Kenikir 700 mg/kg BB, P2: Aspirin 200 mg/kg BB + Ekstrak Daun Kenikir 800 mg/kg BB, P3: Aspirin 200 mg/kg BB + Ekstrak Daun Kenikir 900 mg/kg BB. (Hijau): Vena Sentralis, (Biru): Sinusoid, (Putih): Sel Normal, (Merah): Degenerasi Parenkim, (Hitam): Degenerasi Hidropik, (Kuning): Nekrosis.

Berdasarkan hasil pengamatan pada Tabel 1. menunjukkan bahwa rerata diameter vena sentralis hepar tikus putih pada kelompok kontrol positif berbeda nyata ($p < 0,05$) dengan kelompok kontrol negatif dan kelompok perlakuan P2 dosis 800 mg/kg BB. Namun, tidak berbeda nyata antara kelompok kontrol negatif dan kelompok perlakuan P2 dengan kelompok perlakuan P1 dan P3.

Berdasarkan hasil pengamatan Gambar 1. menunjukkan bahwa adanya perubahan struktur histologi hepatosit hepar tikus diketahui bahwa kelompok kontrol positif dan kelompok perlakuan ditemukan adanya perubahan sel berupa degenerasi hidropik, degenerasi parenkimatososa dan nekrosis. Hal ini kemungkinan disebabkan oleh 37 induksi aspirin dan ekstrak daun kenikir pada tikus yang menyebabkan terjadinya perubahan morfologi sel pada organ hepar.

Hepar yang diinduksi aspirin dengan dosis 200 mg/kg BB selama 10 hari mengalami kerusakan yang ditandai dengan adanya pelebaran pada diameter vena sentralis dan lebar sinusoid. Kelompok kontrol positif dan kelompok perlakuan P3 mempunyai diameter vena sentralis yang lebih besar dibandingkan dengan kontrol negatif dan perlakuan P2. Menurut Madihah *et al.*, (2017) yang menyatakan bahwa awal terjadinya kerusakan jaringan hepar yang disebabkan oleh lisisnya sel-sel endotel pada vena sentralis ditandai dengan pelebaran pada vena sentralis hepar.

Menurut Hoeme *et al.*, (2010) menyatakan bahwa darah yang dibawa menuju vena porta sebelumnya akan melewati sinusoid. Terjadilah proses pertukaran antara darah dan hepatosit pada hepar dengan maksimal. Hasil metabolisme hepatosit dibawa oleh darah termasuk di

dalamnya hasil metabolisme yang bersifat toksik. Hasil metabolisme ini kemudian akan terakumulasi di vena sentralis yang menyebabkan lisisnya sel-sel endotel pada vena sentralis sehingga terjadinya pelebaran pada vena sentralis.

Hasil analisis lebar sinusoid berdasarkan hasil pengamatan pada kelompok kontrol normal (KN) dan kontrol positif (KP) menunjukkan hasil yang berbeda nyata dengan kelompok perlakuan yang diberi ekstrak daun kenikir. Kelompok yang memiliki rerata lebar sinusoid terendah yaitu pada kelompok kontrol negatif ($4,00 \pm 0,21 \mu\text{m}$), sedangkan. Rerata lebar sinusoid yang tertinggi yaitu pada kelompok kontrol positif ($8,90 \pm 0,44 \mu\text{m}$) dan kelompok perlakuan P3 ($7,37 \pm 0,50 \mu\text{m}$). Menurut Hayati *et al.*, (2014) tanda kerusakan pada sinusoid yaitu terjadinya pelebaran sinusoid pada hepar. Pelebaran sinusoid hepar ini diakibatkan adanya nekrosis pada hepatosit. Hepatosit yang mengalami nekrosis menyebabkan susunan hepatosit pada lobulus hepar menjadi tidak teratur. Sehingga, sinusoid yang letaknya berbatasan dengan hepatosit menjadi melebar. Pelebaran sinusoid pada hepar ini dapat juga diakibatkan kadar toksikan dalam darah yang tinggi melewati sinusoid kemudian menuju vena sentralis.

Penurunan rerata diameter vena sentralis dan lebar sinusoid terutama pada kelompok perlakuan P2 dosis 800 mg/kg BB diduga karena kandungan metabolit sekunder yang terdapat pada ekstrak daun kenikir. Kandungan metabolit sekunder tersebut meliputi saponin, flavonoid dan terpenoid. Kandungan metabolit sekunder tersebut mempunyai kemampuan dalam memperbaiki serta memberi perlindungan pada hepar (Insan, 2015). Flavonoid sebagai antioksidan berperan dalam menangkap radikal bebas. Flavonoid mempunyai gugus hidroksi fenolik (-OH) yang terdapat pada struktur molekulnya. Gugus hidroksi fenolik (-OH) ini mengubah NAPQI menjadi metabolit non aktif dan dapat menangkap radikal bebas dengan baik. Senyawa triterpenoid juga mampu memperbaiki kerusakan hepar dengan mendonorkan atom H⁺ dari gugus COOH ke NAPQI sehingga NAPQI bersifat non aktif.

SIMPULAN

Dari hasil pengamatan yang telah dilakukan dapat disimpulkan bahwa pemberian ekstrak daun kenikir (*Cosmos caudatus*) dapat memperbaiki efek samping akibat pemberian aspirin terhadap morfologi dan histopatologi hepar tikus putih (*Rattus norvegicus*) dengan dosis ekstrak daun kenikir yang paling efektif adalah 800 mg/kg BB.

DAFTAR PUSTAKA

- Charles, I. I., Kayode, B. J., Kingsley, A., Ebenezer, D. I., Sunday, O., Raphael, E. Okparaku S, Ehimara R, OsaroboEseiwi, & Emmanuel, A. (2018). Histopathological Effect of Varying Dose of Acetylsalicylic Acid (Aspirin) on Liver of Adult Wistar Rats. *Journal of Biotechnology and Biomedicine*, 1(1), 28-33.
- Graefe, E. U., Wittig, J., Mueller, S., Riethling, A. K., Uehleke, B., Drewelow, B., ... & Veit, M. (2001). Pharmacokinetics and bioavailability of quercetin glycosides in humans. *The Journal of Clinical Pharmacology*, 41(5), 492-499

- Hadisusanto Jessica Yolanda, Hermawan Istiadi, Widodo Sarjana A.S. 2016. Efek Pemberian Ekstrak Kulit Manggis (*Garcinia mangostana* L.) terhadap Gambaran Mikroskopis Hepar Tikus yang Terpapar Flufenazin Dekanoat. *Jurnal Kedokteran Diponegoro*. 5(4): 1104-1105
- Hayati, Sunaryo, H & Syahbandono, TH. 2014. Efek Hepatoprotektor Fraksi Asetat Daun Sangitan (*Sambucus canadensis* L.) Pada Tikus Sprague Dawley'. *Media Farmasi*. 11 (1) :55-61
- Hayong, N. J., Laut, M. M., & Pandarangga, P. (2019). Efek ekstrak etanol daun mimba (*Azadirachta indica*) terhadap kadar serum glutamat piruvate transminase (sgpt) dan gambaran histopatologi hepar pada mencit (*Mus musculus*) model hepatotoksik. *Jurnal Veteriner Nusantara*, 2(2), 141-152.
- Hoehme, S, Brulport, M, Bauer, A, Bedawy, E, Schormann, W, Hermes, M, Puppe, V, Gebhardt, R, Zellmer, S, Schwarz, M, Bockamp, E, Timmel, T, Hengstler, JG & Drasdo, D, 2010, 'Prediction and validation of cell alignment along microvessels as order principle to restore tissue architecture in liver regeneration', *Proceedings of the National Academy of Sciences*, vol. 107, no. 23, hal. 10371- 10376
- Insani Aulia, Samsuri, I Ketut Berata. 2015. Gambaran Histopatologi Hati Tikus Yang Diberikan Deksametason dan Vitamin E. *Indonesia Medicus Veterinus*. 4(3): 228-235
- Irwan, Nilluh Puspita Dewi, Sri Mulyani. 2017. Uji Efek Ekstrak Etanol Daun Kenikir (*Cosmos caudatus*) Terhadap Gambaran Histopatologi Pankreas Tikus Wistar (*Rattus norvegicus*) Diabetes Hiperklosterolemia. *Farmakologika Jurnal Farmasi*. Vol. 14 (2): 120
- Kerr, J.B. 2010. *Functional Histology* 2nd Ed. Mosby Elsevier, Australia.
- Kumar, V., Frcpath, M. M., Abbas, A. K., & Aster, J. C. (2019). *Buku Ajar Patologi Robbins-E-Book*. Elsevier (Singapore) Pte Limited.
- Madiah, R. N., Malini, D. M., Faiza, A. H., & Iskandar, J. (2017). Uji toksisitas akut ekstrak etanol kulit buah jengkol (*Archidendron pauciflorum*) terhadap tikus Wistar betina. *Prom Sem Nas Masy Biodiv Indon*, 3, 33-8.
- Maulida, A., Ilyas, S., & Hutahaean, S. (2013). Pengaruh pemberian vitamin C dan E terhadap gambaran histologis hepar mencit (*Mus musculus* L.) yang dipajankan Monosodium Glutamat (MSG). *Saintia Biologi*, 1(2), 15-20.
- Maulina Meutia. 2018. *Zat-Zat yang Mempengaruhi Histopatologi Hepar*. Lhoksuemawe : Unimal Press
- Neimkhum, W., Anuchapreeda, S., Lin, W. C., Lue, S. C., Lee, K.H., & Chaiyana, W. 2021. Effects of *Carissa Carandas* Linn. Fruit, Pulp,, leaf and seed on Oxidation, Inflammation, Tyrosinase, Matrix Metalloproteinase, Elastase, and Hyaluronidase Inhiition Antioxidant. 10(9), 1345.
- Palupi, D. A., & Wardani, P. I. (2017). Tingkat Penggunaan Obat Anti Inflamasi NonSteroid (AINS) Di Apotek GS Kabupaten Kudus. *Jurnal Keperawatan dan Kesehatan Masyarakat Cendekia Utama*, 6(1).
- Prasetiawan, E., Sabri, E., & Ilyas, S. (2015). Gambaran histologis hepar mencit (*Mus musculus* L.) strain ddw setelah pemberian ekstrak n-heksan buah andaliman (*Zanthoxylum acanthopodium* Dc.) Selama masa pra implantasi dan pasca implantasi. *Saintia Biologi*, 1(1), 40-45.
- Robbins SL & Kumar V. 1992. *Buku Ajar Patologi 1*. Surabaya: Penerbit Buku Kedokteran EGC.
- Sarihati, gusti agung D, dan I Gusti Ayu SD 2020. Pengaruh Ekstrak Etanol Daun Kenikir (*Cosmos caudatus*) terhadap Kadar Glutathion Dan Interleukin 6 Serum Tikus Wistar Jantan yang Diberi Pakan Tinggi Kolesterol. *Jurnal Kesehatan*. 11(1): 82-83